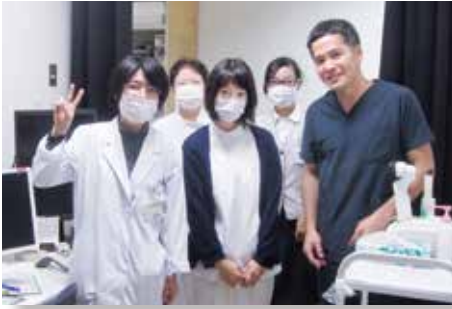

眼科

最高の環境で充実した眼科研修を



当院では H28 年 6 月から電子カルテが導入され、わかりにくいと評判の眼科所見も様々な症例を視覚的に見ることが出来るようになりました。手術症例も多数あり短期間で眼科の診療から手術まで幅広く経験できます。眼科って特殊でとつきにくいと思っている研修医の皆さん、目からうろこの眼科研修にご参加ください。

▶▶▶ 右眼の視神経乳頭が腫れている方が紹介された!

出題

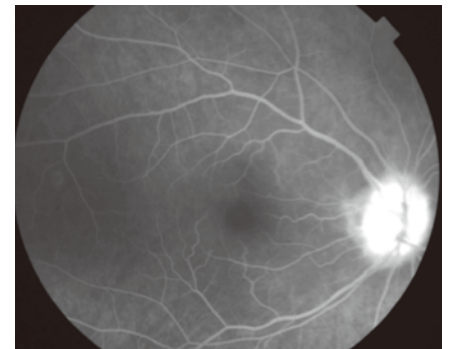
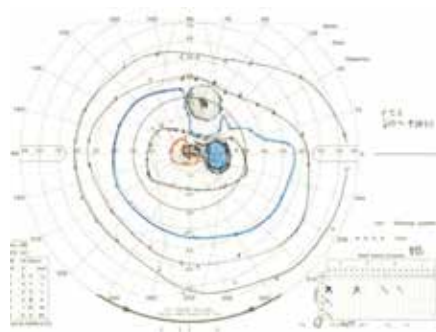
眼科指導医

高田 律子

症例) 61歳 女性

1週間前から右上眼窩部痛を自覚、2日前から右眼が見えにくくなり近医眼科受診し右眼視神経乳頭腫脹を認め当科紹介されました。

視力は右眼 (1.2) 左眼 (1.2) と良好ですが視野検査で右眼中心暗点、蛍光眼底造影検査で右眼視神経乳頭の初期からの過蛍光を認めます。次に診断確定に必要な検査として何を考えますか?



耳鼻咽喉科

耳鼻科患者って多い!



耳鼻咽喉科は、感覚器(聴覚・平衡覚・臭覚・味覚など)の疾患が多く、アレルギー関連疾患や急性や慢性感染症も豊富です。病院では、手術や悪性腫瘍も多く、かなりのバリエーションのある臨床科と思います。興味を持たれた方は、相談に来てください。

▶▶▶ 小児急性中耳炎の起炎菌は? 耐性菌の略語は?

出題

耳鼻咽喉科指導医

田中 久夫

小児急性中耳炎の2大起炎菌はとその耐性菌の略語は?

1. 肺炎球菌
2. インフルエンザ菌
3. A群β溶連菌
4. 黄色ブドウ球菌